

HELSE BERGEN
Helse Bergen kommune

Behandling av ansiktsskader

Sigbjørn Løes
Kjevekir. avd. HUS

HELSE BERGEN
Helse Bergen kommune

Kjevekirurgisk avdeling HUS

- Tannleger
- Få stillinger, mange personer
- Poliklinikk 2. etg. Sentralblokken
- Sengepost (deler med ØNH)
- Døgn/årskontinuerlig vakt (kun HUS og OUS)

• I tillegg til skader driver vi med dentoalveolær kirurgi, implantatkirurgi- og protetik, ortognatisk kirurgi, rekonstruksjoner og oral medisin.



HELSE BERGEN
Helse Bergen kommune

Etiologi – min oppfatning

Vold

(Haugesund)

Alkoholrelaterte hendelser

- Arbeidsulykker
- Trafikk/sykkel
- Sport
- Patologiske frakturer



HELSE BERGEN
Helse Bergen kommune

Skader

- Tannskader
- Kjevefrakturer
- Bløtvevsskader
- Kjeveleddsskader

HELSE BERGEN
Helse Bergen Helseforetak

Tannskader

- Allmennpraktiserende tannleger har bedre forutsetninger for god behandling av tannskader enn Kjevekirurgisk avdeling!



HELSE BERGEN
Helse Bergen Helseforetak

Hodeskader?

- Ansiktsskader er assosiert med hodeskader og kan kompromittere luftveier.
- Bortsett fra dette, ingen dør av en ansiktsskade, svært lite haster veldig.
- Blødning og smerte ofte avgjørende

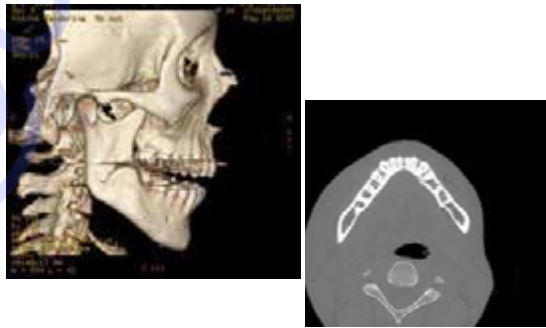


HELSE BERGEN
Helse Bergen Helseforetak

Kasus

- 20 år gammel mann slått ned 16. mai.
- Sløv og trøtt. Varierende grad av kontakt
- CT viser to mandibulafrakturer. Tatt imot og lagt inn Kjevekir. avd.
- Tiltagende tap av bevissthet. Nevrokir. kontaktes. CT caput viser ikke patologi
- Anses som alkoholbetenget

HELSE BERGEN
Helse Bergen Helseforetak

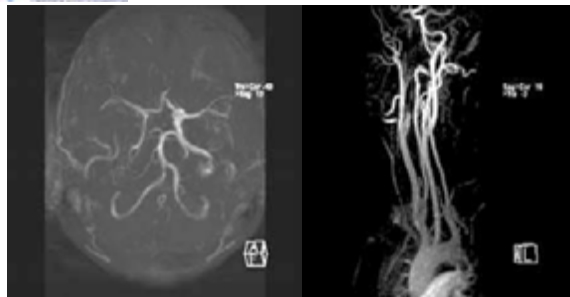


HELSE BERGEN
Helse Bergen Helseforetak

Noen timer senere...

- Blodprøvesvar: S-etanol = 0
- Tiltagende hemiparese
- CT angiografi
- Neurolog kontaktes

HELSE BERGEN
Helse Bergen Helseforetak

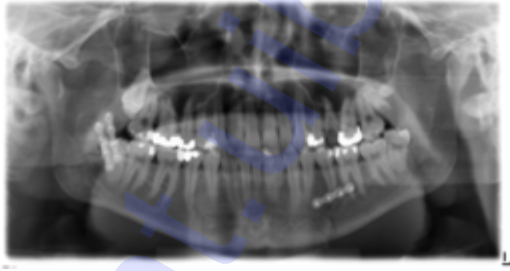


HELSE BERGEN
Helse Bergen Universitetshospital

- Total okklusjon a. carotis int. dx.
- God kontralateral blodtilstrømning.
- Trombolyse/høydose fragmin kontraindisert
- Persantin + Albyl E

HELSE BERGEN
Helse Bergen Universitetshospital

Op 2 dager senere



HELSE BERGEN
Helse Bergen Universitetshospital

- Et mindre infarkt hø side
- Intet permanent sequele

HELSE BERGEN
Helse Bergen Universitetshospital

Intimarulling/Carotidisdisseksjon

0,08-0,4% av alle ikke-penetrerende skader mot hode/hals



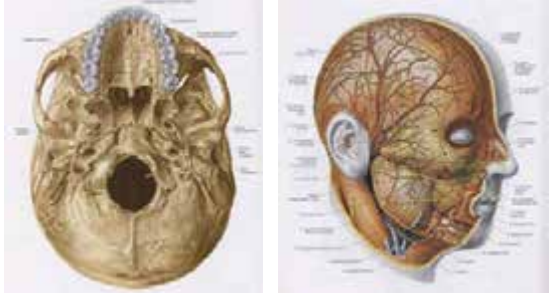
HELSE BERGEN
Helse Bergen Universitetshospital

Et logistisk problem!

- Mange spesialiteter!
- Vanskelig å få oversikt (og bli enige)
- Komplekse problemstillinger
 - Kjeve/oral/maxillofacial
 - ØNH
 - Plastikk
 - Øye
 - Nevro
 - Røntgen
 - Tannlege
 - etc. etc.

HELSE BERGEN
Helse Bergen Universitetshospital

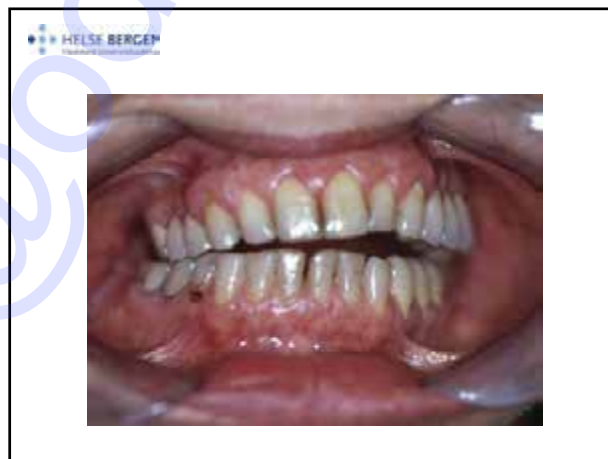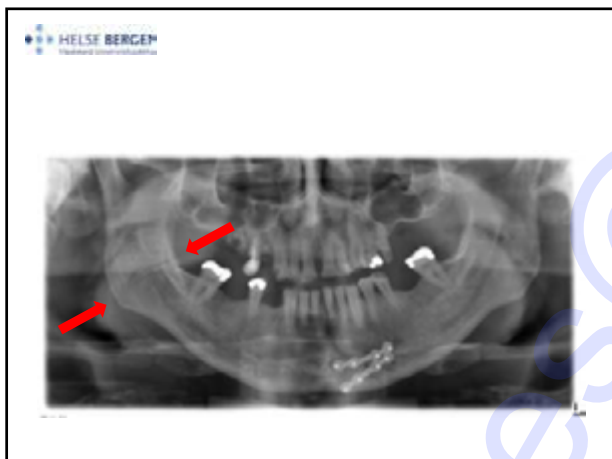
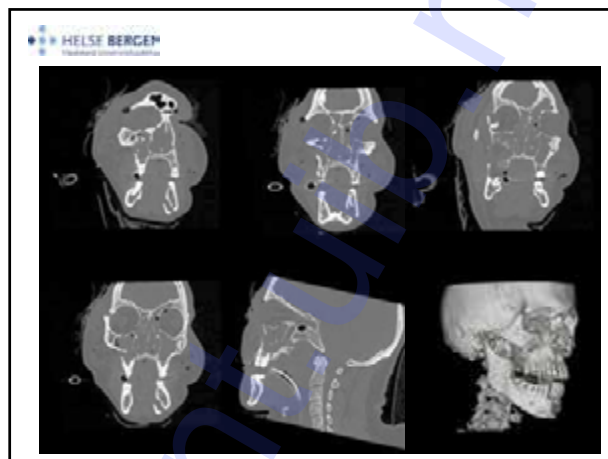
Kompleks anatomi



HELSE BERGEN
Helse Bergen Sunnhedstjenestene

Diagnostikk

- Klinisk us
 - Palpasjon
 - Bittavvik, gapebesvær
 - Diplopi, øyebevegelser
 - Hjernenerver
- CT, evt OPG



HELSE BERGEN
Helse Bergen Sunnhedstjenestene

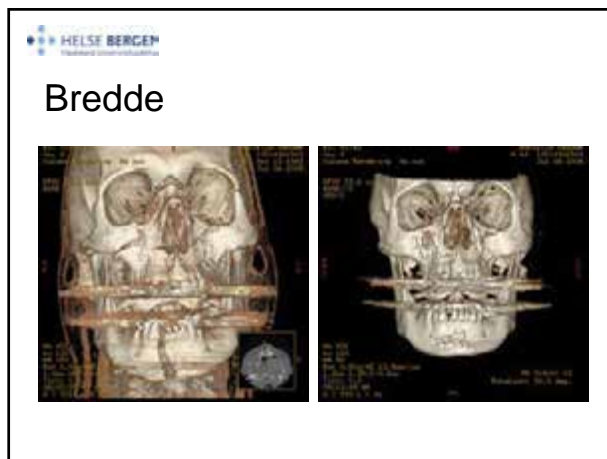
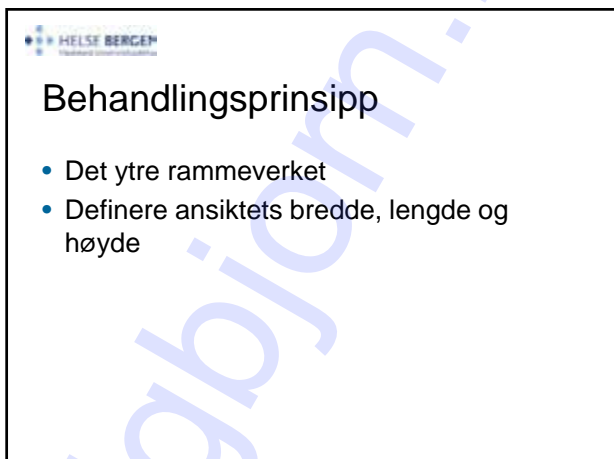
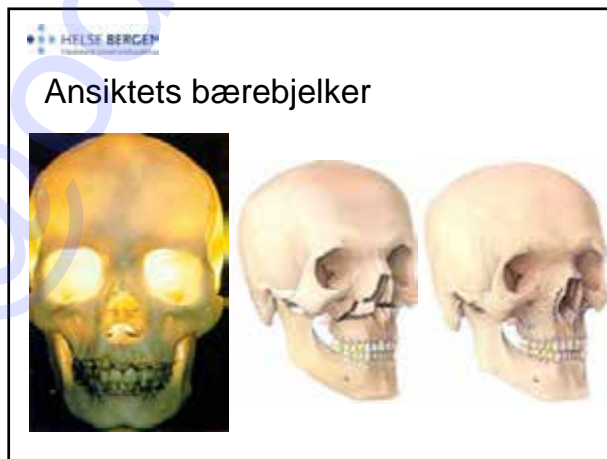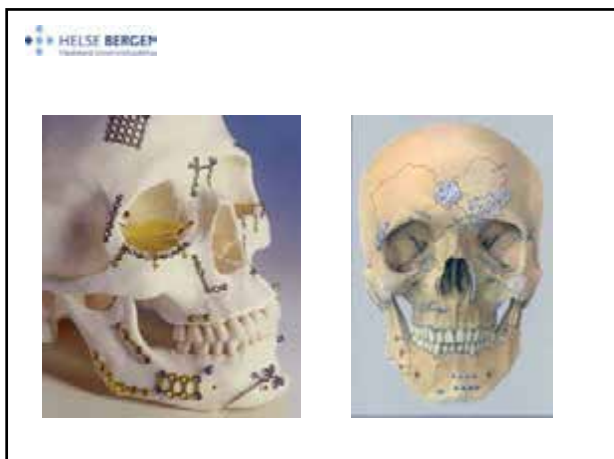Rigid IMF – 14 dager (?)

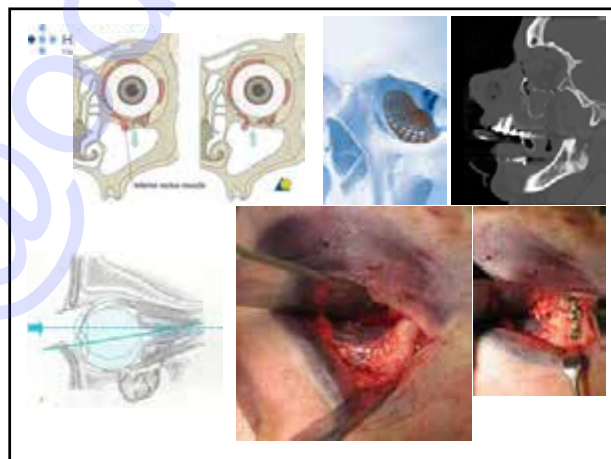
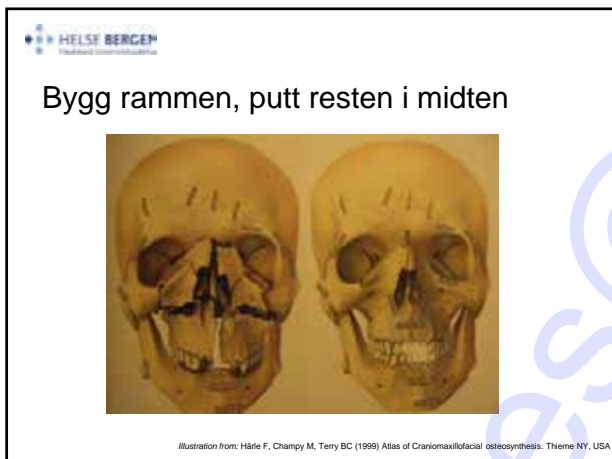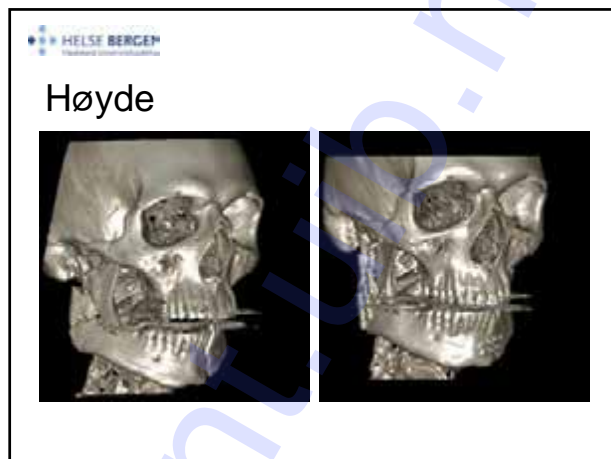

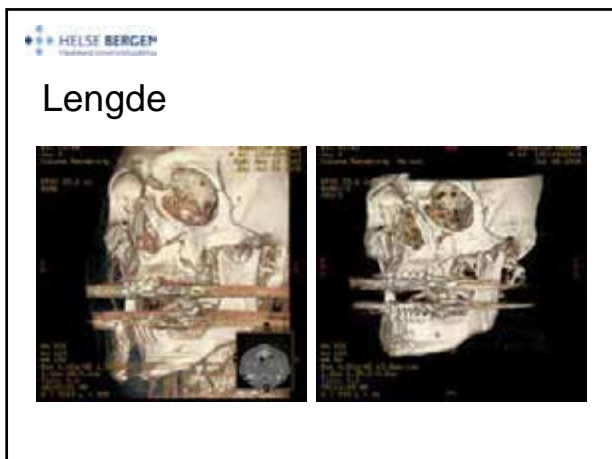
HELSE BERGEN
Helse Bergen Sunnhedstjenestene

Moderne behandling

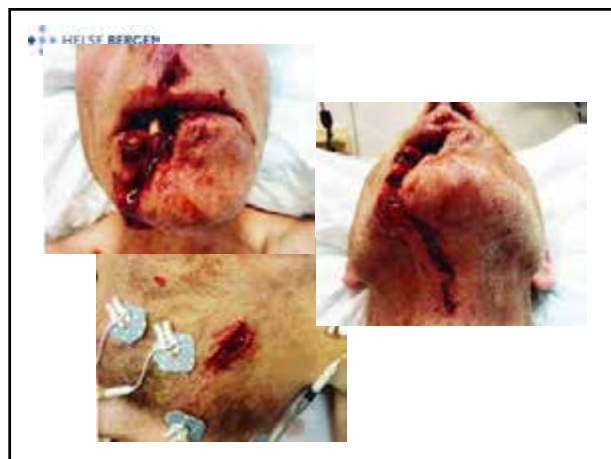- Ansiktets bærebjelker
- Bærende strukturer under muskelpåvirkning
- Semirigid fiksasjon
- Titanplater 0,5 – 1,0 mm tykke
- Monocorticale skruer

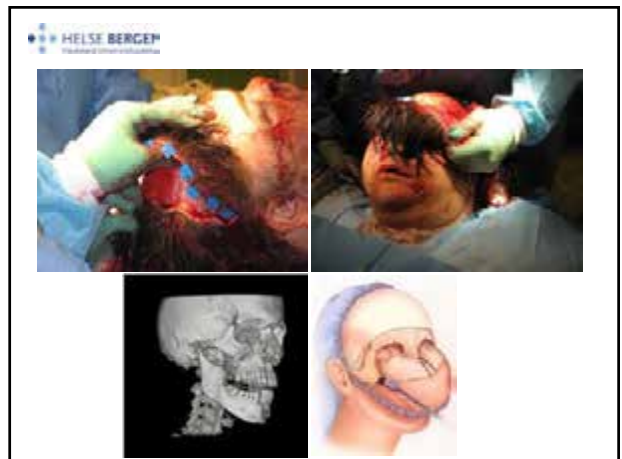
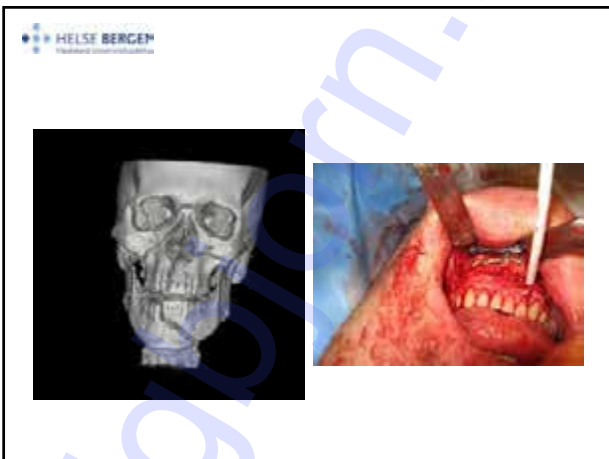
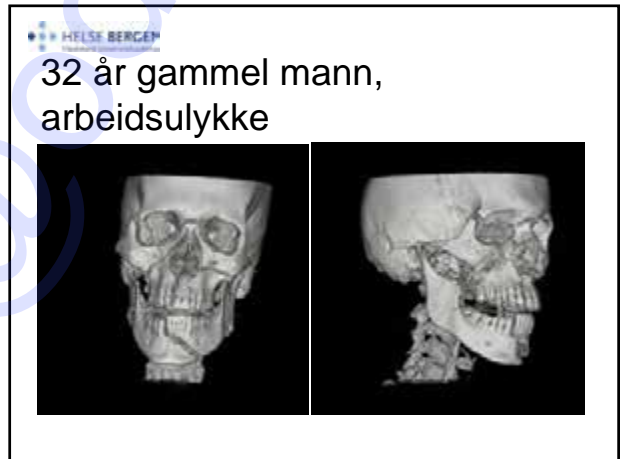
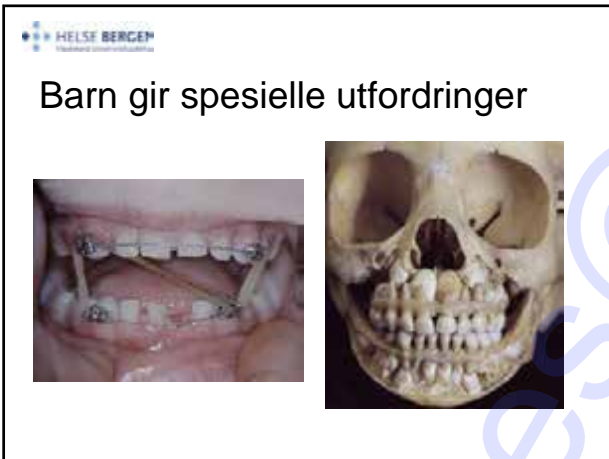
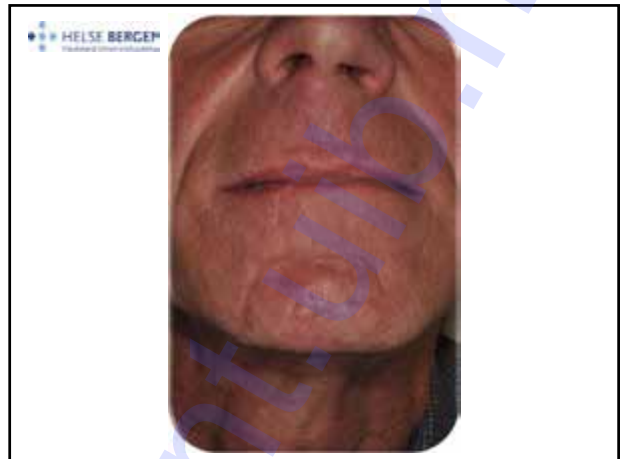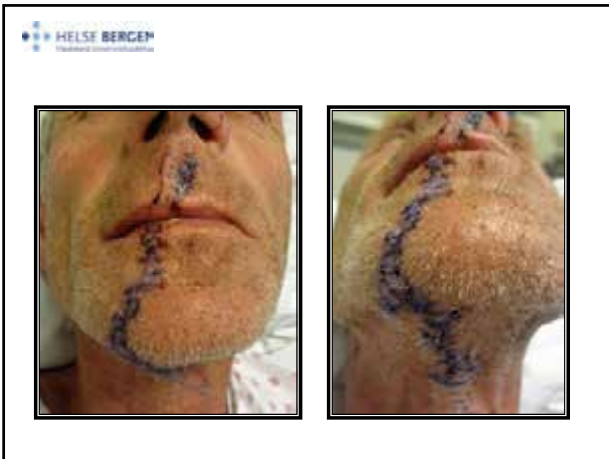HELSE BERGEN
Helse Bergen Universitetssjukehus

Selv om ingen dør av ansiktsskader kan dårlig/manglende behandling gi sekveler som er ekstremt vanskelige å korrigere sekundært!





HELSE BERGEN
Helse Bergen Universitetshospital

Lagvis reparasjon av nesen



HELSE BERGEN
Helse Bergen Universitetshospital

Øyehule og overkjeve



HELSE BERGEN
Helse Bergen Universitetshospital

Lukking og ferdig



HELSE BERGEN
Helse Bergen Universitetshospital



HELSE BERGEN
Helse Bergen Universitetshospital

”Vanlige feil”

- Man fikserer enkeltfrakturer uten å ha definert rammeverket, evt. begynner ”i feil ende”
- Overser (neglisjerer) NOE-frakturer
- Uegnete tilganger
- Osteosyntesematerialet plasseres feil.

HELSE BERGEN
Helse Bergen Universitetshospital

Hvem bør utføre behandling?

- Panfaciale skader?
- Enklere kjevefrakturer?
- Zygoma/orbita?



